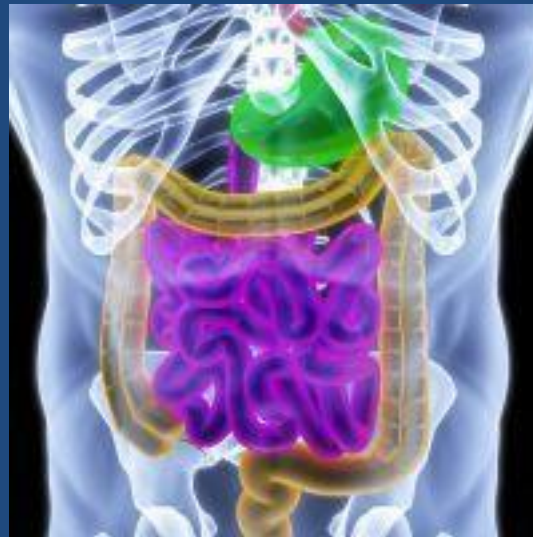


Occlusion intestinale aiguë

Physiopathologie



Dr Benlaribi

Cours destiné aux étudiants 3^{ème} année médecine

I. Définition

- L'occlusion intestinale est définie par un arrêt du transit intestinal responsable d'un arrêt des matières et des gaz
- Il en résulte une distension intestinale en amont de l'obstacle
- La cause la plus fréquente est l'occlusion intestinale par obstacle mécanique, soit par bride, soit par tumeur

II. Rappel physiologique

L'Intestin est un organe creux, dynamique, qui comprend :

- 6,5 m d'intestin grêle (jéjunum et iléon), dont la partie centrale mobile
- 1,5 m de colon, succession de segments mobiles et fixes

- La motricité intestinale est assurée par les contractions des **couches musculaires lisses**, longitudinales et circulaires
- Plusieurs facteurs peuvent moduler la progression des aliments:
 - **Nerveux**
 - **Hormonaux**
 - **Vasculaires**
 - **Contenu du tractus digestif**

Contenu de l'intestin:

- Air
- Liquides de sécrétions digestives
- Aliments
- Bactéries (colon+++)

La sécrétion de l'intestin est de **7 litres/jour** :

- Estomac 2,5 l (pH entre 1,0-3,5)
- Sécrétions bilio- pancréatiques 2l (pH entre 7,8 et 8,3)
- Intestin grêle 2 l (pH entre 7,5 et 9,0)
- Gros intestin 0,4 l (pH entre 7,5 et 8,0)

Principales caractéristiques du système nerveux:

1. Système nerveux extrinsèque

- Système nerveux sympathique: ↓ motricité intestinale et ↑ tonus des sphincters
- Système nerveux parasympathique: ↑ motricité intestinale et ↓ du tonus des sphincters

2. Système nerveux intrinsèque ou entérique:

↑ Péristaltisme , sécrétion gastro-intestinale et débit sanguin local

III. Physiopathologie

a. Classification

On distingue :

- Selon le siège de l'arrêt :
 1. Occlusion **haute** : duodénum et grêle
 2. Occlusion **basse** : colon et rectum
- Selon le mécanisme :
 1. Occlusion **mécanique** par un obstacle intra- ou extra luminal
 2. Occlusion **fonctionnelle** sans obstacle apparent

b. Conséquences

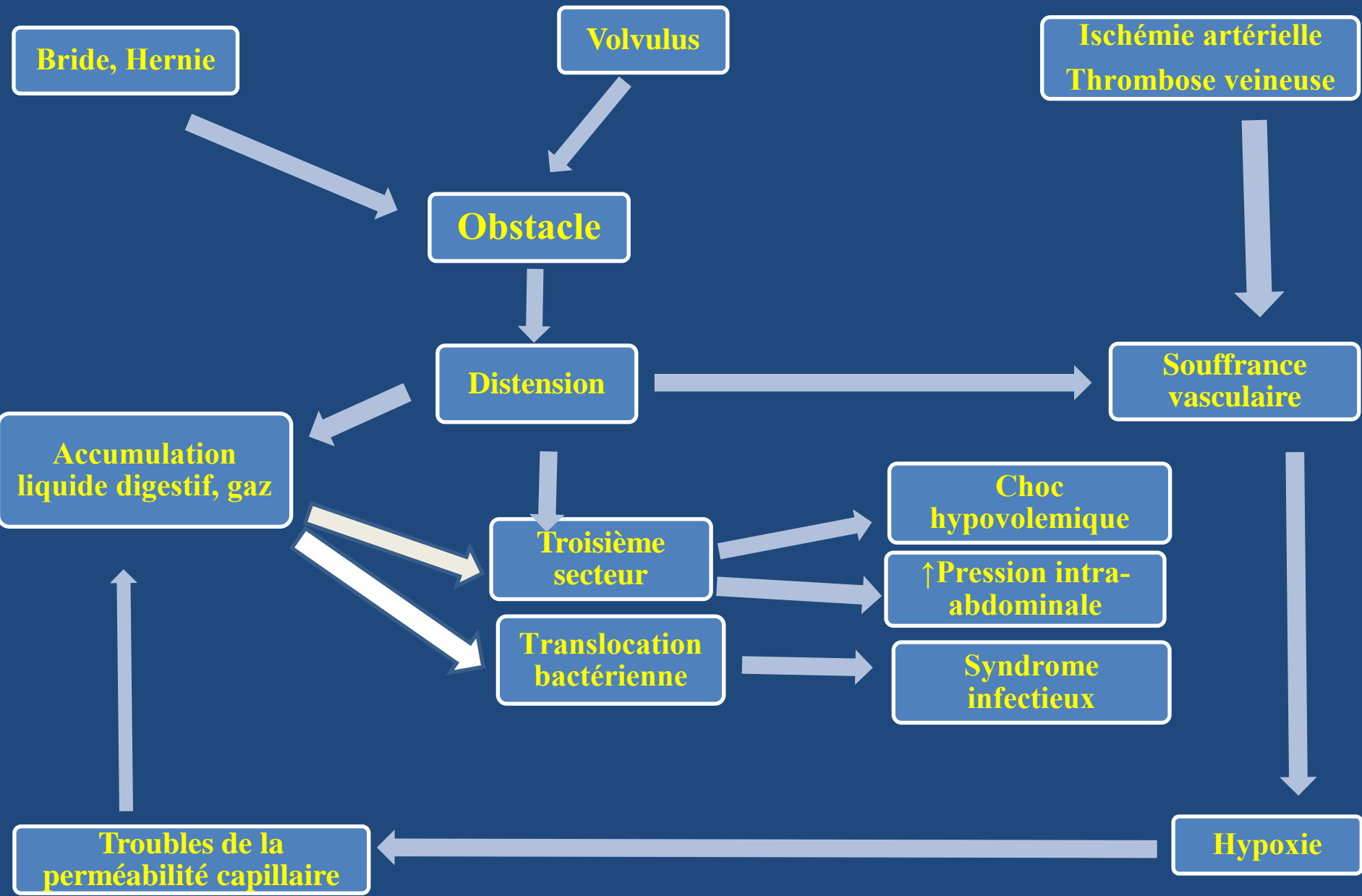
Quelle que soit l'origine de l'occlusion la paroi intestinale est le siège d'une

désynchronisation de l'activité musculaire

responsable de

l'arrêt du transit intestinal

- En cas d'obstruction simple, progressivement se produit une **dilatation intestinale** avec **stase digestive** responsable de :
 1. Troubles hydro électrolytiques
 2. ↑ De la pression intra abdominale
 3. Translocation bactérienne
- En cas d'occlusion par strangulation le **début est brutal** et la dilatation est **précoce** et risque de **perforation**



Physiopathologie d'une occlusion du grêle

1. Désordres hydro électrolytiques

- Séquestration liquidienne dans la lumière digestive et la paroi par \uparrow de la perméabilité capillaire



Désordres volémiques et hydroélectrolytiques

Deshydratation

Hypovolémie

Surtout hypoK⁺

- En cas d'occlusion située au niveau pylorique ou gastrique: pertes en eau = pertes en sodium, riches en acide et en potassium — ► **alcalose métabolique hypochlorémique et hypokaliémique**
- Plus tardivement, les pertes d'eau > pertes de sodium — ► **déshydratation intracellulaire** (hypernatrémie)
- Dans les occlusions basses, les troubles sont plus complexes : **déshydratation extracellulaire** associée à une **acidose métabolique**

2. Translocation bactérienne

- Le passage de microorganismes vivants (bactéries, levures) vers les ganglions lymphatiques est favorisée par :
 1. Déséquilibre de la flore intestinale avec pullulation bactérienne
 2. Lésion de la barrière muqueuse intestinale
 3. Troubles de la défense immunitaire
- La conséquence est une **péritonite** par diffusion ou perforation

3. Augmentation de la pression intra-abdominale

Elle est responsable de dysfonctions d'organes:

1. Sur le plan respiratoire:

- ↓ de la course diaphragmatique
- ↓ la compliance pulmonaire
- Effet shunt

2. Sur le plan cardiovasculaire:

- ↓ du retour veineux
- ↓ de la contractilité myocardique
- ↓ du débit cardiaque

3. Sur le plan endocrinien :

- Hyperactivité sympathique
- ↑ de la sécrétion d'hormone antidiurétique
- ↓ du débit de filtration glomérulaire
- Altération de la fonction rénale

4. Sur le plan cérébral :

- ↑ de la pression intracrânienne par ↓ du retour veineux dans la veine cave supérieure

c. Mécanismes

- On distingue deux **types** :
 1. Soit par un **obstacle** et on parle alors d'une **occlusion mécanique**
 2. Soit par une **paralysie** et on parle alors d'une **occlusion fonctionnelle**

1. Occlusion mécanique

2 mécanismes essentiels :

- **Obstruction**: liés à un obstacle pariétal (tumeur) ou à un corps étranger migrant (calcul, bézoard...)
- **Strangulation**: bride, volvulus, invagination, où il existe une oblitération des vaisseaux

a. Occlusions par obstacle

- 60 % à 80 % pour les occlusions du grêle
- et 20 % à 40 % pour les occlusions coliques

Occlusions par obstacle intrapariétal

Au niveau de l'intestin grêle:

- **Tumeurs bénignes:** rarement révélées par un syndrome occlusif
- **Tumeurs malignes:** 15 % des occlusions du grêle
- **Sténoses pariétales:**
 - Cicatricielle (grêle radique) : épisodes occlusifs chroniques
 - Inflammatoire (maladie de Crohn)
 - Tuberculeuse : cause rare

Au niveau du côlon et du rectum

- **Cancer du côlon:** cause la plus fréquente d'occlusion colique
- **Maladies inflammatoires:** rarement responsables d'occlusion intestinale

Occlusions par obstacle intraluminal

Au niveau de l'intestin grêle

- **Iléus biliaire**: fait suite à la migration d'un volumineux calcul biliaire par une fistule cholécystoduodénale
- **Phytobézoard** : Concentration alimentaire dans l'estomac, en particulier lorsqu'il existe une stase gastrique
- **Corps étranger** : ingestion accidentelle (prothèses dentaires), ou intentionnelle chez les patients atteints de troubles psychiatriques
- **Ascariidiose** : parasitose, due à l'*Ascaris lumbricoides*

Au niveau du côlon et du rectum

- **Corps étrangers - Fécalomes**

Occlusions par obstacle extraluminal

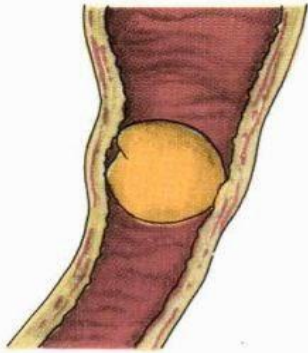
Souvent intestin grêle :

- Carcinose péritonéale
- Tumeur de voisinage
- Abscès

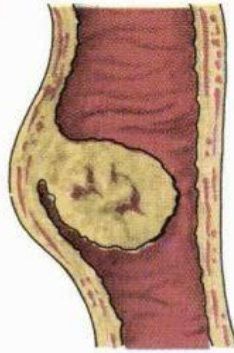
b. Occlusions par strangulation

- **Occlusions sur brides ou adhérences péritonéales :**
 - siège au niveau du grêle
 - origine : postopératoire, inflammatoire ou traumatique
- **Volvulus :** 80 % côlon pelvien et sigmoïde, favorisée par un dolichosigmoïde
- **Hernies étranglées :**
 - Intestin grêle : hernie inguinale, crurale, ou ombilicale
 - Côlon: rarement hernies diaphragmatiques
- **Invaginations intestinales:** fréquentes chez le nourrisson

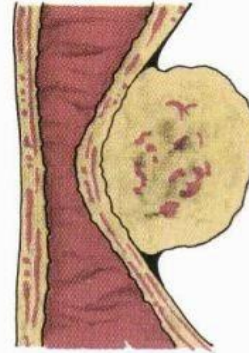
OBSTRUCTION



obturation

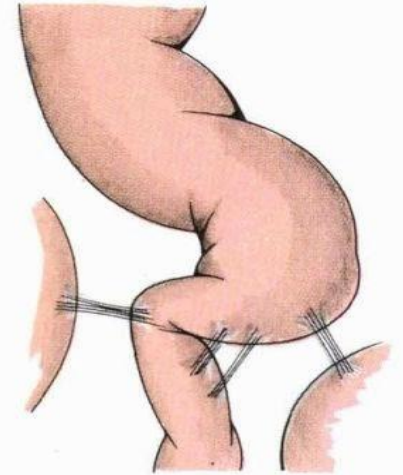


obstruction

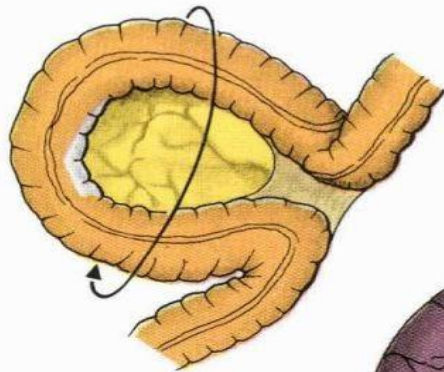


compression externe

compression bride lâche

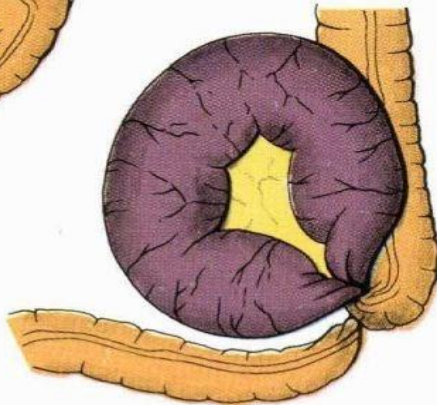


STRANGULATION

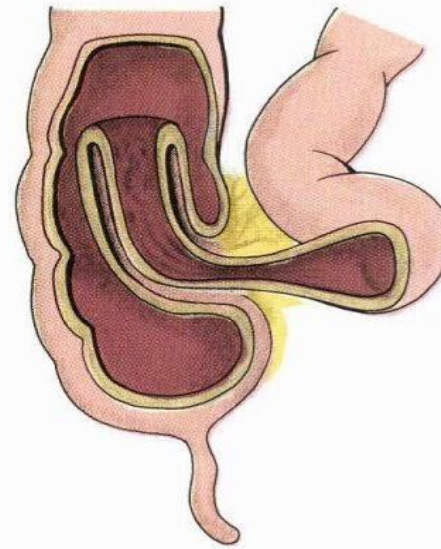


1^{re} phase

volvulus

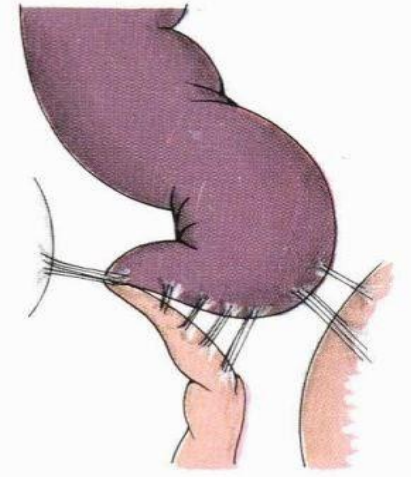


2^e phase



invagination

compression bride serrée



2. Occlusion fonctionnelle

Elle correspond à un **iléus paralytique** :

- Ischémie mésentérique
- Foyer infectieux (appendicite ou péritonite) c'est l' Occlusion fébrile
- Foyer inflammatoire (pancréatite aiguë)
- Sang (péritonéal ou retro-péritonéal)
- Douleur (colique néphrétique)
- Hypokaliémie

3. Cas particuliers

1. L'iléus postopératoire :

- Défini comme un arrêt des matières et des gaz dans les suites d'un geste chirurgical
- La distinction entre un iléus postopératoire prolongé et la survenue d'une complication postopératoire précoce n'est pas toujours aisée

2. La colectasie aiguë idiopathique ou syndrome d'Ogilvie:

- Dilatation du côlon sans cause organique
- L'origine physiopathologique est vraisemblablement un déséquilibre entre le tonus sympathique et parasympathique

V. Diagnostic

- Le diagnostic de l'occlusion intestinale est clinique :
 - Douleur abdominale
 - Vomissement
 - Arrêt des matières et des gaz
- L'examen clinique retrouve :
 - un silence auscultatoire qui est pathognomonique de l'arrêt des matières et des gaz
 - une distension abdominale avec tympanisme à la percussion

- L'examen est par la suite orienté sur la recherche :
 - Éléments étiologiques (cicatrice abdominale, palpation des orifices herniaires)
 - Signes de mauvaise tolérance (état de choc, déshydratation)

Imagerie

- Radiographie de l'abdomen sans préparation:

1. au niveau de l'intestin grêle :

- Présence anormale d'air dans l'intestin au niveau central
- Niveaux hydroaériques, plus larges que hauts
- Dilatation intestinale

2. au niveau colique :

- Dilatation du cadre colique, en amont de l'obstacle
- Niveaux hydroaériques plus hauts que larges

Scanner(TDM)

- Examen de **référence +++**
- Aide incontestée au **diagnostic étiologique**
- Disponible
- Réalisation **rapide** (Nouvelle génération)
- **Mais** nécessité d'opacification à l'**iode** pour être plus performant

VI. Traitement

- Le traitement de l'occlusion aiguë mécanique est **presque toujours chirurgical**
- Nécessité d'une équipe de **réanimation médico-chirurgicale**

- Le temps du traitement **médical préalable** comprend :
 - **Aspiration gastrique +++**
 - Réanimation pour obtenir un remplissage correcte
- Ce temps est d'autant plus court que la vitalité de l'intestin est menacée

- Le **traitement chirurgical** doit toujours:
 1. Lever l'obstacle
 2. Enlever les segments nécrosés ou douteux
 3. Rétablir la continuité dans un **second temps** ou **pendant l'intervention** si les conditions locales et/ou générales le permettent