

LES ANGINES

Pr Ali MECIBAH

Médecin Chef du Service ORL

EPH de BATNA

Faculté de Médecine de Batna

1- Introduction

L'angine aiguë (amygdalite ou tonsillite) est une inflammation d'origine infectieuse localisée au tissu lymphoïde des amygdales palatines.

L'angine constitue l'une des causes les plus fréquentes de consultation médicale.

Elle se rencontre volontiers chez l'enfant et l'adolescent. Elle est rare avant 18 mois et chez l'adulte.

L'infection est le plus souvent virale.

L'angine peut être d'origine bactérienne. Le streptocoque β -hémolytique du groupe A (SGA) est la bactérie la plus fréquemment retrouvée

2- Etude clinique

2-1 Signes fonctionnels

D'une manière générale, la symptomatologie d'une angine aiguë associe :

- une fièvre,
- des douleurs pharyngées avec otalgie réflexe,
- une dysphagie,

D'autres symptômes sont parfois révélateurs : douleurs abdominales, éruption, signes respiratoires (rhinorrhée, toux, enrouement, gêne respiratoire).

Ces symptômes sont diversement associés et variables en fonction de l'agent étiologique et de l'âge du patient.

2-2 Examen physique

Ø L'examen physique de l'oropharynx fait le diagnostic d'angine ; plusieurs aspects sont possibles :

- Angine érythémateuse (angines rouges) : c'est l'aspect le plus fréquent, les amygdales sont tuméfiées et rouges, associées de manière inconstante à un oedème de la luette et des piliers amygdaliens.
- Angine érythémato-pultacée (angines blanches) : se caractérisent par la présence sur des amygdales rouge vif d'un exsudat pultacé : gris jaunâtre, punctiforme ou en traînées, mince et friable, facilement décollable, ne débordant pas la surface amygdalienne.
- Angine vésiculeuse : elle est caractérisée par la présence d'une ou plusieurs vésicules complètes ou rompues donnant alors des exulcérations minimales recouvertes d'un enduit jaunâtre et cerclées d'un halo érythémateux.
- Angine ulcéreuse : l'ulcération amygdalienne, en règle unilatérale est profonde et recouverte d'un enduit nécrotique. L'angine de Vincent en est l'exemple.
- Angine pseudomembraneuse : L'examen du pharynx montre de fausses membranes nacrées, extensives, pouvant déborder la région amygdalienne sur la luette, le voile et ses piliers. Elle doit faire évoquer une étiologie précise : mononucléose infectieuse, diphtérie.

Ø Des adénopathies satellites sensibles sont souvent présentes.

Ø Le reste de l'examen ORL recherchera une rhinopharyngite ou une laryngite associée et un examen général explorera les aires ganglionnaires, une éruption cutanée ou SPM

Ø Il est classique d'associer certaines particularités cliniques à l'origine virale ou streptococcique de l'angine.

	Angine à SGA- Erythémato pultacée	Angine virale-Erythémateuse
Epidémiologie	<ul style="list-style-type: none"> • Epidémie, hiver et début du printemps • Âge : pic d'incidence entre 5 et 15 ans • (survenue possible dès 3 ans) 	
Signes fonctionnels ou généraux	<ul style="list-style-type: none"> • Début brusque • Odynophagie intense • Absence de toux • Fièvre élevée 	Début progressif <ul style="list-style-type: none"> • Dysphagie modérée ou absente • Présence de toux, coryza, • enrrouement, diarrhée
Signes physiques	<ul style="list-style-type: none"> • Erythème pharyngé intense • Purpura du voile • Exsudat • Adénopathies satellites sensibles • Éruption scarlatiniforme 	<ul style="list-style-type: none"> • Vésicules (herpangine due à un entérovirus, • coxsackie ou gingivostomatite herpétiforme) • Éruption évocatrice d'une maladie virale • (par exemple, syndrome pieds-mains-bouche) • Conjonctivite

Ø Pour cibler au mieux la prescription d'antibiotiques, plusieurs auteurs ont proposé des scores cliniques. Ils prennent en compte les 4 items suivants :

- fièvre > 38 °C
- présence d'exsudat
- adénopathies cervicales douloureuses
- absence de toux

Chaque item vaut un point, donnant un score allant de 0 à 4. **Mac Isaac** propose + 0 si âge entre 15 à 44 ans et - 1 si âge \geq 45 ans (**Score de Mac Isaac**).

Les patients ayant un score de Mac Isaac < 2 ont au maximum (score à 1) une probabilité d'infection à SGA de 5%. Ces scores cliniques n'ont aucune valeur chez l'enfant.

3- Etiologies

3-1 Angines érythémateuses et érythémato-pultacées

Elles sont d'origine virale dans 60 à 80% des cas : les virus responsables sont des rhinovirus, des coronavirus, le virus respiratoire syncytial (VRS), Myxovirus influenzae et M. parainfluenzae, adénovirus, le virus d'Epstein-Barr (EBV), le cytomégavirus (CMV)
Les angines bactériennes sont principalement dues au streptocoque bêta-hémolytique du groupe A.

3-2 Angines pseudo-membraneuses

L'EBV est de loin la cause la plus fréquente.

Corynebacterium diphteriae (agent de la diphtérie) doit être évoqué chez les sujets non ou mal vaccinés contre la diphtérie

3-3 Angines vésiculeuses

Elles sont toujours virales, dues soit aux entérovirus (échovirus et virus coxsackie) soit à l'Herpès simplex virus.

3-4 Angines ulcéreuses ou ulcéro-nécrotiques

Elles sont le plus souvent dues à l'association fusospirillaire (Fusobacterium necrophorum+Borrelia vincentii), dont le principal facteur de risque est une mauvaise hygiène buccodentaire.

Elles sont plus rarement dues à *Treponema pallidum*, résultant de rapports orogénitaux chez les sujets ayant des comportements sexuels à risque de MST.

4- Examens complémentaires

4-1 Diagnostic microbiologique

4-1-1 Culture du prélèvement pharyngé : c'est un examen peu effectué en pratique quotidienne.

4-1-2 Les tests rapides d'identification du streptocoque (TDR)

- Permettent un diagnostic au cabinet du médecin afin de ne traiter que les angines streptococciques ; ceci aurait un impact écologique et économique non négligeable. Le principe de ces tests repose sur la mise en évidence d'un antigène spécifique de la paroi bactérienne du SGA directement à partir de l'écouvillonnage de gorge. Cette méthode permet un diagnostic en moins de 10 mn au cabinet du médecin. La spécificité de ces tests est voisine de 95 % et la sensibilité supérieure à 90 %.



Figure 1 : TDR : mode de prélèvement et interprétation des résultats

4-2 Les examens biologiques ou les sérologies

Ces examens sont à discuter, cas par cas, et n'ont qu'une place minimale dans le diagnostic des angines aiguës.

La première indication est l'angine pseudomembraneuse avec le MNI test.

La numération formule sanguine est souhaitable dans les angines ulcéreuses et ulcéro-nécrotiques pour éliminer une hémopathie.

4-3 Les ASLO

En cas d'angine à SGA, les ASLO augmentent puis décroissent progressivement en 6 mois à 1 an. Le dosage des ASLO n'a aucun intérêt pour le diagnostic d'angine aiguë.

5- Formes bactériologiques cliniques

5-1 Angines pseudomembraneuses

Elles doivent faire discuter deux diagnostics étiologiques principaux : la diphtérie et la mononucléose infectieuse.

5-1-1 Diphtérie

- Bien qu'exceptionnelle, elle doit toujours être cherchée.
- L'examen met en évidence des fausses membranes de couleur blanc nacré, épaisses, fortement adhérentes à la muqueuse sous-jacente, confluentes envahissant amygdales, piliers, voile et luette
- Coryza mucopurulent unilatéral
- Syndrome infectieux : 38,5°
- Syndrome diphtérique : atteinte laryngotrachéale, cardiovasculaire, neurologique
- Bilan :

- NFS : absence de syndrome mononucléosique
- MNI-test (-)
- Prélèvement de gorge doit être effectué en urgence isolant à l'examen direct des petits bacilles à Gram positif et à la culture sur milieu spécial d'identification de *Corynebactérium Diphtheriae*
- La déclaration sanitaire est obligatoire

5-1-2 Mononucléose infectieuse

- Elle est due à la primo-infection par l'EBV
- Pic de fréquence entre 15 et 25 ans
- Clinique :
 - Fièvre à 38° - 40°, s'accompagne d'asthénie intense
 - L'angine est le plus souvent érythémateuse ou érythémato-pultacée
 - Dans les formes pseudomembraneuses, les fausses membranes sont décollables, non extensibles, non adhérentes et non reproductibles. Un oedème de la luette et un purpura du voile sont évocateurs.
 - Les adénopathies sont habituellement diffuses, prédominant dans la région cervicale postérieure.
 - Autres : splénomégalie ; éruption cutanée spontanée ou déclenchée par la prise de pénicilline A
- Bilan :
 - NFS : syndrome mononucléosique
 - Prélèvement de gorge négatif (absence de *Corynebactérium Diphtheriae*)
 - Le test de la mononucléose infectieuse : MNI-test
 - La sérologie d'EBV permet de confirmer le diagnostic, en mettant en évidence des IgM anti-VCA positifs et l'absence d'Anticorps anti-EBNA.

5-2 Angines ulcéreuses et ulcéronécrotiques

Ø L'étiologie la plus classique est l'angine de VINCENT.

- Due à une association fusospirillaire
- Survient habituellement chez un adulte jeune, dont l'hygiène dentaire est déficiente
- Clinique :
 - Fièvre peu intense
 - Haleine fétide, ulcération profonde, unilatérale, recouverte d'un enduit blanc grisâtre, facilement détachable et friable et souple à la palpation ++
 - Adénopathie cervicale satellite, sensible
- Diagnostic : confirmé par l'examen direct du prélèvement de gorge
- Ø Le chancre syphilitique de l'amygdale réalise un aspect très voisin, mais : - L'amygdale est le siège d'une ulcération unilatérale, peu profonde, peu douloureuse, indurée au toucher protégé.
- L'adénopathie est plus importante, avec gros ganglion central entouré de ganglions plus petits
- Le prélèvement de gorge avec examen à l'ultramicroscope montre le *Treponema Pallidum*

5-3 Angines vésiculeuses

Ø Elles sont virales (herpangine, herpès, zona)

Ø On peut individualiser :

- Angine Herpétique : due à Herpès simplex virus type I, avec un début brutal marqué par de la fièvre, une douleur pharyngée avec odynophagie.

Des vésicules sur les régions amygdaliennes qui peuvent confluer en éléments plus vastes à contours polycycliques. Un herpès narinaire ou labial est fréquemment associé.

- Herpangine : elle est due à des entérovirus (coxsackie du groupe A) et survient surtout chez l'enfant de moins de 7 ans, en période estivale et survenant par poussées épidémiques. Les lésions vésiculeuses siègent uniquement au niveau de l'oropharynx qui en se rompant, laissent des exulcérations régulières, arrondies.

5-4 Angines érythémateuses

5-4-1 Les angines à adénovirus ou virus APC

Elles s'observent dans les collectivités d'enfants et se manifestent par une fièvre modérée, une pharyngite érythémateuse avec adénopathies bilatérales ; l'élément important, mais inconstant, est l'existence d'une conjonctivite bilatérale.

5-4-2 Les angines des maladies infectieuses

Une angine érythémateuse peut inaugurer ou accompagner une maladie infectieuse spécifique: oreillons, grippe, rougeole, rubéole, varicelle, poliomyélite...

5-4-3 La scarlatine

C'est une forme particulière d'angine due à un streptocoque du groupe A (producteur d'une toxine érythrogène). Après une incubation de trois à cinq jours, le tableau clinique associe une angine rouge, des céphalées, des vomissements et une fièvre à 39°-40°.

L'exanthème et surtout l'énanthème permettent le diagnostic.

L'énanthème est constant et caractéristique, associant une pharyngite et des modifications de l'aspect de la langue (langue framboisée).

6- Diagnostic différentiel

- Cancer de l'amygdale: Il doit être évoqué systématiquement dans une forme unilatérale.
- Manifestation buccopharyngée d'une hémopathie : Agranulocytose et Leucose aiguë
- Éruptions bulleuses : pemphigus...

7- Evolution

Les angines à SGA évoluent le plus souvent favorablement en 3-4 jours même en l'absence de traitement, mais elles peuvent donner lieu à des complications septiques, locales ou générales, et à des syndromes post-streptococciques (rhumatisme articulaire aigu, glomérulonéphrite aiguë).

7-1 Les complications

7-1-1 Complications locorégionales

7-1-1-1 Le phlegmon péri-amygdalien

7-1-1-2 L'adéno-phlegmon

Il est l'apanage du petit nourrisson et se manifeste par une tuméfaction ganglionnaire, avec fièvre, fluctuation, rougeur de la peau.

7-1-1-3 **Les suppurations profondes**

Suppurations profondes péri-pharyngées et cellulites cervicales profondes extensives sont rares. Il s'agit d'une véritable urgence médico-chirurgicale. L'imagerie le plus souvent par TDM complète l'examen clinique

7-1-1-4 **Syndrome de Lemierre**

Il associe une thrombose de la veine jugulaire interne à des embolies septiques pulmonaires. Le germe le plus souvent en cause est le *Fusobacterium necroforum*. Le scanner cervicothoracique avec injection de produit de contraste est l'examen le plus sensible pour faire le diagnostic et apprécier la formation de nouveaux thrombus.

7-1-2 Les complications inflammatoires post-streptococciques

C'est l'ensemble des complications non suppurées et non toxiques des infections streptococciques, à savoir les complications immunologiques.

L'érythème noueux ou des manifestations articulaires isolées

Le rhumatisme articulaire aigu, la glomérulonéphrite aiguë ou la chorée.

7-1-3 Le choc toxinique

Le tableau clinique associe une fièvre, une hypotension, des troubles de la conscience, Une éruption cutanée diffuse suivi de desquamation, et enfin une défaillance multi-viscérale (respiratoire, rénale, hépatique et cardiaque).

Les Streptocoques A sont souvent de sérotype M1 et produisent la toxine érythrogyène A, B ou C. Le taux de mortalité se situe entre 20 et 30%.

7-2 Les angines récidivantes

Cette entité particulière résulte soit d'une récurrence précoce après un épisode traité, soit d'une fréquence anormalement élevée d'angine aiguë chez un patient donné. On peut considérer que l'angine est récidivante à partir d'au moins trois épisodes en 12 mois ou cinq épisodes en 2 ans.

7-3 Amygdalite chronique

8- Traitement

Le problème essentiel des angines aiguës étant le SGA, l'antibiothérapie est dictée par 3 impératifs :

- prévenir le risque de complications immunologiques, suppurées ou toxiques,
- réduire le risque de transmission à l'entourage,
- améliorer plus rapidement les symptômes.

■ Angine virale : traitement antalgique/antipyrétique ; guérison en 3 à 4 jours (tableau 12.1).

■ Angine avec TDR positif : amoxicilline 50 mg/kg/j en 2 prises pendant 6 jours afin de prévenir le RAA [1] ; en cas d'allergie aux pénicillines : céphalosporine orale (cefprozil–proxétil durant 5 jours ou céfuroxime axétil durant 4 jours) ; en cas d'allergie aux bêta-lactamines : azithromycine 20 mg/kg/j pendant 3 jours ou clarithromycine 15 mg/kg/j en 2 prises pendant 5 jours.

■ En cas de persistance des symptômes à 72 heures : réexaminer l'enfant ; faire ou refaire un TDR ; rechercher une mononucléose infectieuse (MNI) (NFS, MNItest ou sérologie EBV [virus d'Epstein-Barr]) ; prescrire un antibiotique résistant aux bêta-lactamases.

➤ Traitement chirurgical : amygdalectomie

Indications :

- Angines récidivantes
- Complications générales (RAA, GNA)
- Deuxième épisode de phlegmon péri-amygdalien
- Amygdalite chronique

POINTS IMPORTANTS

Tableau 12.1. Formes anatomocliniques des angines.

Type d'angine	Étiologie	Clinique	Examen complémentaire	Traitement
Angine érythémateuse ou érythématopultacée	Bactérienne	Fièvre, odynophagie, adénopathies cervicales, amygdales palatines rouges (angine érythémateuse) ou recouvertes d'enduits blanchâtres sur fond rouge (angine érythématopultacée)	TDR négatif	Traitement symptomatique de la fièvre et de l'odynophagie
	Virale	Idem, mais souvent fièvre peu élevée, peu d'adénopathies, toux, rhinorrhée, possibles vésicules	TDR positif si streptocoque du groupe A	Idem + antibiotiques
Angine pseudomembraneuse	Mononucléose infectieuse	<ul style="list-style-type: none"> – Parfois angines érythémateuse ou érythématopultacée – Parfois fausses membranes respectant la luette – Purpura du voile – Adénopathies postérieures – Splénomégalie – Rash cutané favorisé par la prise de pénicilline du groupe A qui est contre-indiquée 	<ul style="list-style-type: none"> – NFS : lymphocytes hyperbasophiles – MNI test – Sérologie EBV 	Corticoïdes en cas de dyspnée ou d'altération sévère de l'état général
	Diphthérie (déclaration obligatoire à l'Agence régionale de santé)	<ul style="list-style-type: none"> – Patient non vacciné ou (re)venant d'un pays où il y a encore des cas de diphthérie – Adénopathies sous-angulomaxillaires – Fausses membranes ne respectant pas la luette – Coryza sérosanglant – Altération de l'état général – Toux, dysphonie (croup) 	<ul style="list-style-type: none"> – MNI test pour éliminer MNI – Examen bactériologique en précisant recherche de diphthérie (<i>Corynebacterium diphtheriae</i>) 	<ul style="list-style-type: none"> – Antibiotiques – Sérothérapie antidiphthérique – Isolement 30 jours – Sujets contacts : vaccin + antibiotiques si leur prélèvement bactériologique pharyngé est positif à <i>C. diphtheriae</i>

Tableau 12.1. Suite.

Type d'angine	Étiologie	Clinique	Examen complémentaire	Traitement
Angine vésiculeuse	Primo-infection herpétique	1-4 ans Cingivostomatite, ulcérations, dysphagie majeure, adénopathies sous-angulomaxillaires	Diagnostic clinique	Antiviral (aciclovir ou valaciclovir), antalgiques
	Herpangine	1-7 ans Vésicules seulement dans l'oropharynx		Traitement symptomatique
	Zona	Unilatéral		
Angine ulcéronécrotique	Leucémie	Atteinte bilatérale ± douleurs osseuses, signes d'insuffisance médullaire (pâleur, pétéchies, hémorragies cutanéomuqueuses), hépatosplénomégalie, adénopathies, altération de l'état général	NFS : blastes circulants	Antalgiques Antibiothérapie IV
	Angine de Vincent	Ulcération d'une seule amygdale, mauvaise hygiène buccodentaire, haleine fétide, amygdale souple au toucher, asthénie	<ul style="list-style-type: none"> – Éliminer syphilis par sérologie TPHA-VDRL – Prélèvement pharyngé (association fusospirillaire) 	<ul style="list-style-type: none"> – Antalgiques – Antibiotiques : pénicilline G (IM) ou métronidazole (IV)
	Syphilis	Érosion superficielle d'une amygdale, adénopathie satellite, induration ligneuse de l'amygdale au toucher	<ul style="list-style-type: none"> – Bactériologie par ponction d'adénopathie ; tréponèmes – Sérologie TPHA-VDRL 	Dose unique IM de pénicilline G retard

EBV: virus d'Epstein-Barr; MNI = mononucléose infectieuse; TDR : test de diagnostic rapide pour le streptocoque du groupe A.

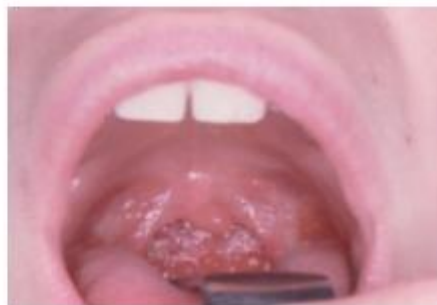

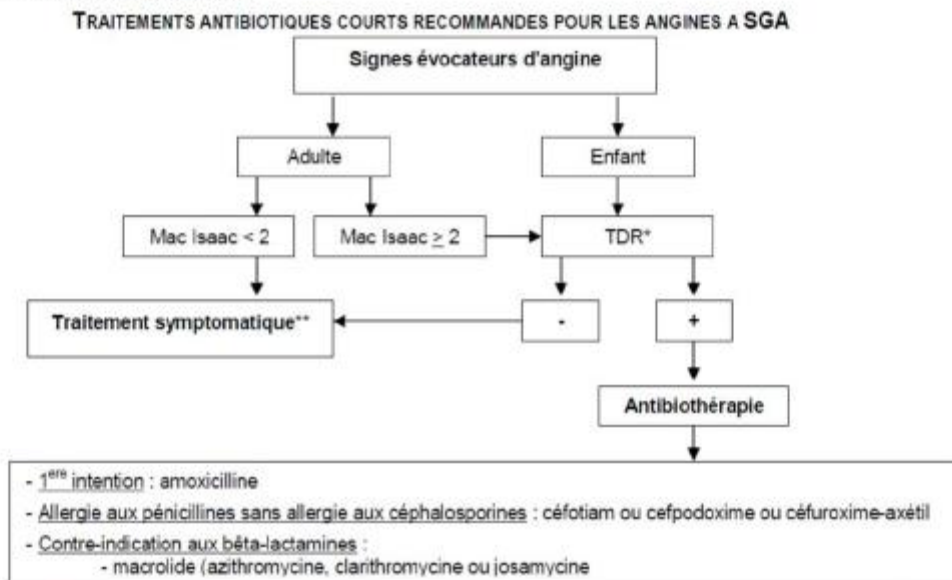
Figure 12.3. Pharyngite granuleuse.

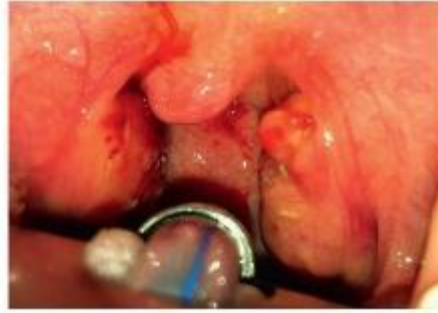

Figure 12.4. Amygdalite caséuse.

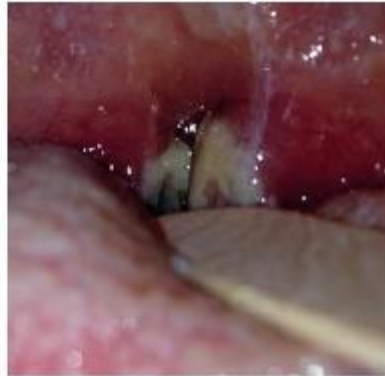

Figure 12.2. Mononucléose infectieuse.



* Réalisation du Test de Diagnostic Rapide du streptocoque du groupe A (TDR) systématique chez l'enfant ≥ 3 ans et l'adulte si score de Mac-Isaac ≥ 2
 ** Antalgique et/ou antipyrétique.

SCORE DE MAC ISAAC A UTILISER CHEZ L'ADULTE

- Fièvre $> 38^{\circ}\text{C}$ = 1
- Absence de toux = 1
- Adénopathies cervicales sensibles = 1
- Atteinte amygdalienne (\uparrow volume ou exsudat) = 1
- Age : 15 à 44 ans = 0
- ≥ 45 ans = -1

Les patients ayant un score de Mac Isaac ≤ 2 ont au maximum une probabilité d'infection à SGA de 5%. Un tel score, chez l'adulte, permet de décider de ne pas faire de TDR et de ne pas prescrire d'antibiotique

